

EFEKTIFITAS EKSTRAK KULIT  
BUAH DELIMA  
(PUNICAGRANATUM) SECARA  
TOPIKAL TERHADAP PROSES  
PEMBENTUKAN KEMBALI  
(REMODELLING) PADA  
FRAKTUR TULANG PAHA TIKUS  
PUTIH GALUR WISTAR BETINA

**Submission date:** 27-Sep-2021 10:39AM (UTC+0700)

**Submission ID:** 618378451

**File name:** Jurnal\_4\_pdf.pdf (821.67K)

**Word count:** 5479

**Character count:** 33977

by Edrizal Edrizal Et.al

(RATTUSNORVEGICUS)

**2**  
**EFEKTIFITAS EKSTRAK KULIT BUAH DELIMA  
(PUNICAGRANATUM) SECARA TOPIKAL TERHADAP PROSES  
PEMBENTUKAN KEMBALI (REMODELLING) PADA FRAKTUR TULANG  
PAHA TIKUS PUTIH GALUR WISTAR BETINA (RATTUSNORVEGICUS)**

<sup>1)</sup>Edrizal, <sup>2)</sup>Busman, <sup>3)</sup>Yolanda Novera

<sup>1)</sup>Bagian Orthodonti, FKG Universitas Baiturrahmah, Padang

<sup>2)</sup>Bagian Oral Biologi, FKG Universitas Baiturrahmah, Padang

<sup>3)</sup>Mahasiswa, FKG Universitas Baiturrahmah, Padang

**Abstract:** Bone has some dynamic tissue with renewal renewal which is called the renovation process, the process of renovation using osteoblasts and osteoclasts through the transfer of paracin and endocrine signals, efforts made on the repairs and improvements made using special medicines for the purposes of traditional medicine which comes from plants or fruits and one of them is a pomegranate skin extract. The purpose of this study was to study the benefits of pomegranate skin extract on the process of remodeling (renovation) in femur fractures in white Wistar rats. This type of research is an experimental laboratory design with only a posttest control group design. The study was conducted at the Pharmacology Laboratory of Andalas University and the Pathology Anatomy Workers of the Islamic Hospital of Siti Rahmah in September 2018 - February 2019. The population of the study was white female mice, the total sample of each group was 20. Samples were grouped into 4 groups with 4 controllers namely negative control, Punica extract 25%, 50% and 75% so that a total sample of 20 mice was obtained using one way ANOVA test. The results of the study obtained the average manufacture of osteoblasts and osteoclasts in rats more in groups containing 75% and those in compositions containing pomegranate skin extracts from the process of remodeling in femur fractures in white rats Wistar strain with a p value = 0,000 <0.05.

**Keywords:** Pomegranate peel extract, Osteoblasts, Osteoclasts

**Abstrak:** Tulang memiliki beberapa jaringan yang dinamis serta mengalami pembaharuan secara konstan yang disebut dengan proses remodeling, Proses remodeling melibatkan osteoblas dan osteoklas melalui mekanisme signal parakin dan endokrin, Upaya yang dilakukan dalam mencegah dan mengobati penyakit tulang dapat dilakukan dengan mengembangkan obat-obatan khusus pada pengobatan tradisional yang berasal dari tanaman atau buah-buahan dan salah satunya adalah ekstrak kulit buah delima. Tujuan penelitian ini adalah untuk mengetahui manfaat kandungan ekstrak kulit buah delima terhadap proses pembentukan kembali (*remodelling*) pada fraktur tulang paha pada tikus putih Galur wistar. Jenis penelitian yang digunakan adalah eksperimental laboratorium dengan rancangan *control group post test only design*. Penelitian dilakukan di Laboratorium Farmakologi Universitas Andalas dan Labor Patologi Anatomi Rumah Sakit Islam Siti Rahmah pada bulan September 2018 – Februari 2019. Populasi penelitian ini adalah mencit putih betina, total sampel masing-masing kelompok adalah 20 ekor. Sampel dikelompokkan menjadi 4 kelompok dengan 4 perlakuan yaitu control negative, ekstrak Punica 25%, 50% dan 75% sehingga didapatkan total sampel sejumlah 20 ekor mencit menggunakan uji *one way anova*. Hasil penelitian diperoleh rata-rata pembentukan osteoblas dan osteoklas pada tikus lebih banyak pada kelompok perlakuan dengan konsentrasi 75% dan terdapat manfaat kandungan ekstrak kulit buah delima terhadap proses pembentukan kembali (*remodelling*) pada fraktur tulang paha pada tikus putih Galur wistar dengan nilai p=0,000<0,05.

**Kata Kunci :** Ekstrak kulit buah delima, Osteoblas,

## A. PENDAHULUAN

### Latar Belakang

Tulang merupakan salah satu komponen penting dari tubuh manusia. Tulang memiliki fungsi utama sebagai pembentuk rangka dan alat gerak tubuh, pelindung organ-organ internal, serta tempat

penyimpanan mineral (kalsium-fosfat). Proses pembentukan tulang disebut dengan osifikasi dimana proses ini terjadi pada masa perkembangan fetus (prenatal) dan setelah individu lahir (postnatal). Pada tulang panjang perkembangan bisa terjadi sampai individu dewasa (Djuwita *et al.* 2012).

Tulang memiliki beberapa jaringan yang dinamis serta mengalami pembaharuan secara konstan yang disebut dengan proses *remodeling*, dan merupakan suatu proses yang melibatkan resorpsi tulang yang diikuti dengan pembentukan tulang baru. Proses ini ditujukan untuk pengaturan homeostatis kalsium, memperbaiki jaringan yang rusak akibat pergerakan fisik, kerusakan minor karena faktor stres dan pembentukan kerangka pada masa pertumbuhan (Hill dan Orth, 1998; Fernandez *et al.*, 2006).

Jaringan tulang memiliki tiga sel yakni *osteosit*, *osteoblas*, dan *osteoklas*. Proses *remodeling* melibatkan *osteoblas* dan *osteoklas* melalui mekanisme signal parakin dan endokrin. *Osteoklas* adalah sel tulang dengan beberapa inti sel dan berkembang dari hematopoietic stem cells serta memiliki fungsi dalam meresorpsi tulang, sedangkan *osteoblas* memiliki fungsi sebagai penghasil matriks organik ( yang terdiri dari protein kolagen dan non kolagen) serta mengatur proses mineralisasi (kalsium-fosfat) pembentuk osteoid. *Osteoblas* berkembang dari *osteoprogenitor* yang terdapat dibagian dalam peristum tulang (Orwoll, 2003 dalam Djuwita, dkk. 2012).

Ketidakeimbangan antara resorpsi dan pembentukan tulang pada proses *remodeling* dapat mengakibatkan kepadatan tulang berkurang sehingga dapat menimbulkan penyakit metabolik tulang (Seeman, 2003). Ketidakeimbangan dalam *remodeling* tulang biasanya disebabkan oleh deregulasi kopling antara sel-sel tulang utama dikarenakan adanya peningkatan aktivitas resorpsi *osteoklas* selama tingkat pembentukan tulang oleh *osteoblas*. Proses ini akan berujung pada penyakit tulang dewasa atau *adult bone disease* seperti *osteoporosis*. *Osteoporosis* adalah gangguan skelet simetrik yang ditandai dengan rendahnya massa tulang dan adanya kerusakan struktural pada tulang yang menyebabkan kerapuh (Malanie Spilmont dkk, 2015).

Kulit buah delima mewakili hampir 26%-30% komposisi buah. Bagian ini memiliki kandungan antioksidan tertinggi yakni 92% dari total antioksidan pada buah karena pada bagian ini kaya akan kandungan *punicalagin*, *flavonoids* (*anthocyanins*, *catechins*, dan *flavonoids kompleks lainnya*) dan *Hydrolysable tannins* (*punicalin*, *pedunculagin*, *punicalagin*, *gallic*, dan *ellagic acid*). Tanin pada kulit buah delima telah dikenal secara luas dan digunakan secara tradisional, dan beberapa penyakit umum seperti peradangan, diare, cacing usus, batuk, dan infertilitas telah diobati dengan pemanfaatan ekstrak buah delima. (Afaq, 2005; Aviram, 2008)

Adanya kandungan antioksidan yang banyak dan adanya potensi anti inflamasi pada kulit buah delima (beserta penggunaannya dalam pengobatan tradisional), diasosiasikan dengan adanya kebutuhan untuk mengembangkan strategi inovatif baru dalam mengobati penyakit tulang *osteoporosis*, mendorong untuk meneliti apakah ada peran penting kulit buah delima dengan penyakit tulang. Beberapa penelitian telah membuktikan bahwa senyawa polifenol seperti flavonoid, lebih tepatnya, genistein, daidzein, oleuropein, hydroxyrosol, dan lainnya, memberikan pengaruh pada *osteoporosis*, menghambat diferensiasi *osteoklas*, dan menstimulasi formasi *osteoblas*. Penelitian ini dengan menggunakan ekstrak kulit buah delima yang kaya akan tannin, berhipotesis penelitian ini adalah dengan mengkonsumsi ekstrak kulit buah delima sebagai suplemen diet dapat memberikan efek yang menguntungkan bagi tulang.

#### Rumusan Masalah

Bagaimana efektifitas ekstrak kulit buah delima (*Punica granatum*) secara topikal terhadap proses pembentukan kembali (*remodelling*) pada fraktur tulang paha tikus putih *Galur wistar betina* (*Rattus novergicus*)

## B. METODE PENELITIAN

### Jenis Penelitian

Jenis penelitian ini adalah penelitian eksperimental laboratorium (Arief, 2004)

### Kriteria Sampel Penelitian

Sampel penelitian ini adalah tikus putih betina dengan kriteria sebagai berikut:

Kriteria Inklusi:

1. Tikus putih betina *Galur wistar*

2. Berat badan 200-300 gram
3. Usia 2-3 bulan
4. Sehat dan tidak ada kelainan anatomis

Kriteria Eksklusi:

1. Tikus yang mati selama perlakuan.
2. Tikus yang tidak mau makan selama perlakuan.
3. Tikus yang sakit selama perlakuan.
4. Tikus mengalami cacat atau kelainan.

### Cara Kerja

#### Pengambilan Sampel Buah Delima

Sampel yang digunakan adalah kulit buah delima segar yang diperoleh dari daerah Pesisir Selatan Provinsi Sumatera Barat.

#### Pembuatan Sediaan ekstrak kulit buah delima

Pembuatan sediaan ekstrak kulit buah delima dilakukan di Laboratorium Farmakologi Universitas Andalas menggunakan metode ekstraksi etanol dengan cara meserasi. Kulit buah delima merah kering halus dimasukkan kedalam sebuah bejana kemudian ditambahkan etanol 96% ditutup rapat dan dibiarkan selama 3 hari, terlindung dari cahaya matahari sambil diaduk sesekali setiap hari. Ekstrak etanol cair sampel tersebut dipekatkan menggunakan rotary evaporator sampai diperoleh ekstrak pekat etanol. Bentuk terakhir ekstrak kulit buah delima merah adalah gel atau semisolid (Darmawan, 2004 ; Khairunnisa, 2011).

#### Penyiapan Hewan Coba

Penelitian ini menggunakan hewan coba berupa tikus putih betina berumur 2-3 bulan. Berat badan 200-300 gram. Hewan coba dipelihara dalam kandang berisi satu hewan percobaan. Hewan coba diaklimatisasi dengan pemberian makanan berupa ransum basal dan minum air suling secara *ad libitum* pada semua tikus putih. Kandang dibersihkan dan alas sekam diganti sekali dua hari. Tempat makan dan minuman dibersihkan dan diganti tiap hari (Putro dkk, 2011).

Tikus putih yang digunakan dalam penelitian ini adalah tikus putih betina yang sehat, tidak mengalami penurunan berat badan lebih dari 10% dan secara visual menunjukkan ke arah perilaku normal. Penelitian ini dilakukan secara laboratorium dengan memakan waktu 1 bulan (Khairunnisa, 2011).

#### Konsentrasi Ekstrak

Ekstrak kulit buah delima diujikan kepada tikus yaitu 25%, 50%, dan 75% serta kontrol negatif ( hanya dengan pemberian vaselin putih) (Busman, Edrizal, Maulidenil Gebi Winanda, 2016).

#### Pembuatan Sediaan Uji

Timbangan sediaan uji kulit buah delima sebanyak 100 gram. Konsentrasi induk yang digunakan 75% dilakukan dengan mengambil 750 gram ekstrak kental lalu ditambahkan 100 gram CMC 0,5% lalu aduk rata. Untuk mendapatkan konsentrasi 50% diambil 500 gram dari konsentrasi induk lalu ditambahkan 100 gram CMC 0,5% lalu aduk rata. Untuk mendapatkan konsentrasi 25% diambil 250 gram dari konsentrasi induk lalu ditambahkan 100 gram CMC 0,5% lalu aduk rata. (Rusmalita Pebriana Sari, Juheini Amin, Santi Purna Sari, 2010).

#### Perlakuan Hewan Percobaan

Hewan percobaan dikelompokkan atas 4 kelompok dan masing-masing kelompok terdiri atas 5 ekor tikus putih tiap hewan percobaan :

- a. Kelompok 1 : tidak di beri ekstrak

- b. Kelompok 2 : diberikan gel ekstrak kulit delima 25%
- c. Kelompok 3 : diberikan gel ekstrak kulit delima 50%
- d. Kelompok 4 : diberikan gel ekstrak kulit delima 75%

Sediaan uji di berikan pada hewan percobaan dengan langsung diberikan pada tulangnya yang fraktur dimana sebelumnya dilakukan operasi sederhana dengan pembuatan fraktur terbuka. Lalu aplikasikan bahan dan dijahit dengan tipe jahitan *interrupted*. Setelah itu ditutup dengan perban dan kasa untuk mencegah gigitan dan jilatan dari hewan coba. Selama perlakuan, semua kelompok tikus diberikan makan dan minum setiap harinya (Francius, 20014; Busman, Edrizal, Maulidenil Gebi Winanda, 2016).

#### **Pembuatan Fraktur**

Hewan percobaan adalah tikus putih yang terlebih dahulu dianastesi dengan cara inhalasi kemudian dibersihkan bulu yang tumbuh pada bagian paha tikus putih betina. Setelah itu pada tulang pahanya diberikan kekuatan yang melebihi kekuatan yang dapat ditahan oleh tulang pahanya dengan menggunakan pisau bedah dan gunting bedah dengan tekanan yang disamakan. Diharapkan fraktur yang terjadi adalah fraktur terbuka derajat II yaitu fraktur terbuka dengan ukuran luka 1-10 cm tanpa cedera jaringan lunak mayor.

#### **Pembuatan Preparat Histopatologi**

Menurut (Muntha, 2001) proses pembuatan preparat histopatologi untuk melihat dan menghitung nilai pembentukan osteoblas dan osteoklas, sebagai berikut :

##### 1. Memotong jaringan organ

Setelah jaringan organ yang berada di dalam larutan fiksatif matang, jaringan ditiriskan menggunakan saringan selanjutnya dipotong menggunakan pisau *scalpel* dengan ketebalan 0,3-0,5 dan disusun ke dalam keranjang khusus (basket).

##### 2. Proses dehidrasi

Keranjang (basket) yang didalamnya berisi jaringan organ, dimasukkan ke dalam mesin processor otomatis. Kemudian jaringan mengalami proses dehidrasi bertahap dengan putaran waktu sebagai berikut: ethanol 70% (2 jam), ethanol 80% (2 jam), ethanol 90% (2 jam), ethanol absolute (2 jam), ethanol absolute (2 jam), xylo (2 jam), xylo (2 jam), parafin cair (2 jam), parafin cair (2 jam). Keranjang yang berisi *tissue cassette* dikeluarkan untuk melanjutkan proses berikutnya.

##### 3. Vakum

Setelah proses dehidrasi dilakukan, kemudian dilanjutkan dengan penghilangan udara dari jaringan dengan menggunakan mesin vakum yang di dalamnya terdapat tabung untuk menyimpan keranjang yang diisi parafin cair dengan temperatur (59-60°C) di vakum selama 30 menit. Keranjang diangkat, *tissue cassette* dikeluarkan dan disimpan pada temperatur 60°C untuk sementara waktu sebelum percetakan dilakukan dengan parafin cair.

##### 4. Mencetak blok parafin

Cetakan dari bahan stainless steel dihangatkan di atas api bunsen, lalu ke dalam setiap cetakan dimasukkan jaringan sambil diatur dan sedikit ditekan. Sementara itu ditempat lain telah disiapkan parafin cair dalam tempat khusus, sehingga dicapai suhu 60°C. Parafin cair tersebut di tuangkan ke dalam jaringan sampai seluruh jaringan terendam parafin. Parafin dibiarkan membeku di atas mesin pendingin. Selanjutnya blok parafin dilepas dari cetakan dan disimpan di freezer (-20°C) sebelum dilakukan pemotongan.

##### 5. Memotong blok jaringan

Blok parafin yang mengandung jaringan, kemudian dipotong dengan menggunakan mesin mikrotom dengan ketebalan  $\pm 3-4 \mu\text{m}$ . Potongan tersebut diletakkan secara hati-hati atas permukaan air dalam waterbath bersuhu 46°C. Pada kesempatan ini bentuk irisan dirapikan, kemudian diletakkan di atas kaca obyekt dengan jaringan diatasnya disusun di dalam rak khusus dan dimasukkan ke dalam inkubator bersuhu 60°C sampai preparat siap untuk diwarnai dengan HE (Hematoxilin-Eosin)

6. Jumlah sel-sel osteoblas dan osteoklas diperiksa secara mikroskopis dengan pembesaran 400 kali.

#### Perhitungan Sel Osteoblas dan Osteoklas

Sel osteoblas pada permukaan tulang femur dan sel osteoklas yang berada pada lekukan tulang dari masing-masing preparat diperiksa di bawah mikroskop cahaya dengan pembesaran 400 kali/lapangan pandang dalam 5 lapangan pandang berbeda dengan 3 kali pengulangan. Sel-sel osteoblas dan osteoklas dari hasil perhitungan lima lapangan pandang dijumlahkan lalu hasilnya dibagi lima untuk mencari rata-rata jumlah sel osteoblas dan osteoklas yang terbentuk (Muliani dkk, 2014).

#### Analisis Data

Data pengamatan yang diperoleh dianalisis secara statistik untuk mengetahui adanya perbedaan jumlah sel osteoblas dari masing-masing kelompok sampel dengan menggunakan uji one way ANOVA dan uji LSD. Normalitas distribusi data diuji dengan Shapiro-Wilk ( $n < 50$ ), apabila data tidak terdistribusi normal, maka dilakukan Uji Kruskal-Wallis.

### C. HASIL PENELITIAN DAN PEMBAHASAN

#### HASIL PENELITIAN

Berdasarkan penelitian yang telah dilakukan untuk melihat efektifitas kandungan ekstrak kulit buah delima terhadap proses pembentukan kembali (*remodelling*) pada fraktur tulang paha pada tikus putih *Galur wistar* dengan menggunakan dengan konsentrasi 25%, 50% dan 75% dan kontrol (-) tidak diberikan sediaan apapun diperoleh hasil sebagai berikut:

**Tabel 2 :** Rerata osteoblas dan osteoklas

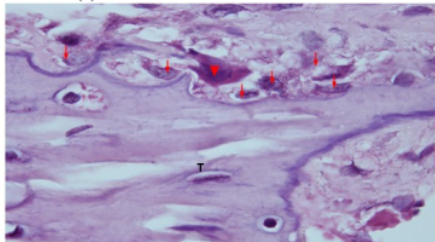
No	Kelompok	Rerata	
		Osteoblas	Osteoklas
1	Kontrol (-)	14,44	1,56
2	Punica 25%	28,60	2,84
3	Punica 50%	54,68	2,84
4	Punica 75%	56,96	8,64

Pada Tabel 1 menunjukkan bahwa jumlah rerata osteoblas pada kelompok kontrol (-) yang merupakan tikus putih *Galur wistar* dengan rerata jumlah osteoblas terendah yaitu 14,44 per lima lapang pandang. Peningkatan rerata paling tinggi terjadi pada pemberian Punica 75% yaitu 56,96 per lima lapang pandang.

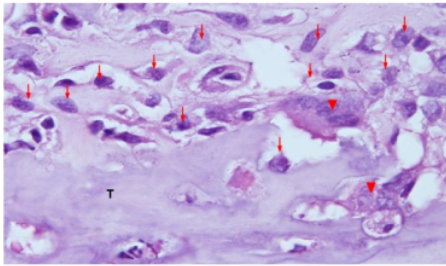
Jumlah rerata osteoklas kelompok negative juga terlihat paling rendah yaitu 1,56 per lima lapang pandang dan peningkatan rerata osteoklas paling tinggi pada Punica 75% yaitu 8,64 per lima lapang pandang.

Berikut gambaran perbandingan mikroskopis tulang hewan coba pada lokasi fraktur.

Kontrol (-)



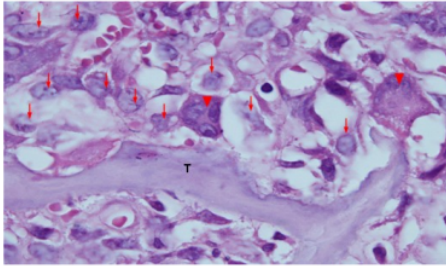
Gambar 1. Histopatologi jaringan tulang hewan coba tikus pada daerah fraktur, memperlihatkan tulang (T), Osteoblas (▼) dan Osteoklas (▼)



Konsentrasi 25%

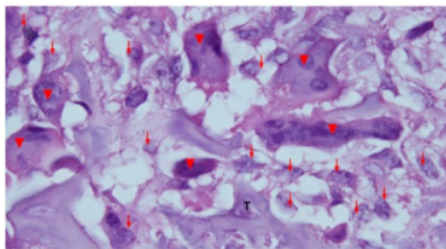
Gambar 2 Histopatologi jaringan tulang hewan coba tikus pada daerah fraktur, memperlihatkan tulang (T), Osteoblas (↴) dan Osteoklas (▼)

Konsentrasi 50%



Gambar 3. Histopatologi jaringan tulang hewan coba tikus pada daerah fraktur, memperlihatkan tulang (T), Osteoblas (↴) dan Osteoklas (▼)

Konsentrasi 75%



Gambar 4. Histopatologi jaringan tulang hewan coba tikus pada daerah fraktur, memperlihatkan tulang (T), Osteoblas (↴) dan Osteoklas (▼)

Gambaran histopatologis memberikan kesan;

Terdapat perbedaan pada gambaran reaksi osteoblast dan osteoklast antar kelompok, (kontrol dan perlakuan pada sampel penelitian. Perbedaan meliputi; Osteoblast; terdapat Peningkatan jumlah (proliferasi) osteoblast pada kelompok dengan perlakuan dibandingkan kontrol. peningkatan jumlah osteoblast tampak paling tinggi pada kelompok perlakuan dengan ekstrak *Punica granatum* konsentrasi 75%, diikuti kelompok perlakuan dengan konsentrasi 50% dan 25%. Jumlah osteoblast pada perlakuan ekstrak *Punica granatum* 75% sedikit lebih tinggi dibanding perlakuan dengan ekstrak 50%

Osteoklast; terdapat pertambahan jumlah osteoklast pada hewan perlakuan dengan ekstrak *punica granatum* dibanding kontrol, terdapat peningkatan jumlah osteoblast sesuai peningkatan kadar *punica granatum*. Jumlah osteoklast pada perlakuan ekstrak *Punica granatum* 25%

dan 50% tidak jauh berbeda, namun pada perlakuan dengan kadar ekstrak 75% terdapat peningkatan jumlah Osteoklast yang lebih nyata.

Infiltrasi sel radang, jaringan kalus dengan perlakuan ekstrak *Punica granatum* memperlihatkan jumlah sel radang baik leukosit PMN maupun limfosit dan histiosit yang lebih banyak dibanding jaringan kontrol.

Desmoplasia; jaringan kalus dengan perlakuan ekstrak *Punica granatum* memperlihatkan proliferasi jaringan ikat (fibrosis) yang lebih banyak dibanding jaringan kontrol. Fibrosis pada kelompok perlakuan ekstrak 75% dan 50% lebih nyata dibanding perlakuan lainnya dan kontrol.

Terdapat perubahan baik jumlah osteoblast maupun osteoklast pada kelompok perlakuan, yang sesuai dengan dosis zat yang diberikan. Terdapat kemungkinan pengaruh induksi proliferasi pertumbuhan osteoblast maupun osteoklast akibat pemberian ekstrak *Punica granatum*.

Peningkatan jumlah osteoblast maupun osteoklast pada kelompok perlakuan, juga disertai dengan perbedaan fibrosis jaringan ikat pada kalus serta infiltrasi sel radang pada kelompok perlakuan. Hal ini memberikan kesan adanya efek ekstrak *Punica granatum* terhadap inflamasi dan deposit jaringan ikat. Inflamasi dan aktivasi sel imun seperti leukosit akan memberikan efek secara tidak langsung terhadap proliferasi osteoblast dan osteoklast. Penghitungan menggunakan sediaan yang diwarnai dengan pewarnaan Hematoksilin-eosin.

Walaupun sel dapat dibedakan berdasarkan morfologi dan ukuran, sebagian sel sukar dibedakan secara pasti pada pewarnaan HE, sel-sel ini mungkin ikut terhitung dalam penghitungan dan terhitung sebagai osteoblast ataupun osteoklast walaupun proporsinya kecil, histiocyte, myofibroblast dapat menyerupai osteoblast dan sel datia benda asing dapat menyerupai osteoclast.

Data yang didapatkan pada hasil pengamatan dilakukan uji normalitas. Uji normalitas yang digunakan adalah *shapiro-wilk test* karena data kurang dari 30 dan didapatkan hasil uji jumlah rerata sel osteoblast dan osteoklast pada setiap kelompok  $P > 0,05$ . Dengan demikian dapat disimpulkan bahwa data yang diperoleh terdistribusi normal.

Dilakukan uji homogenitas dengan *Levene's test* untuk menentukan apakah data tersebut homogen atau tidak. Hasil uji homogenitas variasi didapatkan hasil yang signifikan  $P > 0,05$ . Jadi, dapat disimpulkan bahwa data dari semua kelompok adalah homogen.

Selanjutnya dilakukan uji parametrik *one way ANOVA* dengan taraf kepercayaan  $P = 0,05$ . Berdasarkan hasil uji parametrik *one way ANOVA* diperoleh  $P < 0,05$ , dalam hal ini terdapat perbedaan bermakna antara kelompok kontrol dan kelompok perlakuan terhadap jumlah osteoblast dan osteoklast.

**Tabel 3.** Hasil uji *one way ANOVA* data osteoblast dan osteoklast

No.	Pembentukan sel	Sig	Batas Sig	Keterangan
1	Osteoblast	0,000	0,05	Ha diterima
2	Osteoklast	0,000	0,05	Ha diterima

Untuk mengetahui lebih lanjut perbedaan masing-masing variabel maka dilanjutkan dengan uji LSD (*Least Significance Different*) untuk mengetahui besarnya perbedaan tiap kelompok.

**Tabel 4.** Ringkasan Signifikan Uji Beda LSD Terhadap Rerata Jumlah Osteoblast Dan Osteoklast

Variabel	Perlakuan	Perbandingan		Batas sig	Keterangan
		konsentrasi antra ekstrak	sig		
Osteoblast	Kontrol negatif	Punica 25%	*0.000	0.05	Ha diterima
		Punica 50%	*0.000	0.05	Ha diterima
		Punica 75%	*0.000	0.05	Ha diterima
	Punica 25%	Punica 50%	*0.000	0.05	Ha diterima
		Punica 75%	*0.000	0.05	Ha diterima
		Punica 50%	Punica 75%	0.373	0.05
Osteoklast	Kontrol negatif	Punica 25%	0.051	0.05	Ho diterima
		Punica 50%	0.051	0.05	Ho diterima
		Punica 75%	*0.000	0.05	Ha diterima
	Punica 25%	Punica 50%	1.000	0.05	Ho diterima
		Punica 75%	*0.000	0.05	Ha diterima
		Punica 50%	Punica 75%	*0.000	0.05



Punica 50%	Punica 75%	*0.000	0.05	Ha diterima
------------	------------	--------	------	-------------

Keterangan \* = beda signifikan ( $p < 0,05$ ).

Berdasarkan uji LSD menunjukkan pada kelompok pengukuran osteoblast adanya perbedaan yang bermakna antara kelompok kontrol (-) dengan perlakuan I, perlakuan II dan sebaliknya. Pada pembentukan osteoklas kelompok control negative berbeda makna dengan Punica 75%.

## PEMBAHASAN

2 Berdasarkan hasil penelitian diperoleh menggunakan uji Anova dengan hasil terdapat efektifitas ekstrak kulit buah delima secara topikal terhadap proses pembentukan kembali (*remodelling*) pada fraktur tulang paha pada tikus betina dengan ekstrak yang paling efektif pembentukan osteoblast dan osteoklas adalah Punica 75%. 1

Mendukung penelitian sebelumnya yang dilakukan oleh Handayani (2017) tentang efek kapsul ekstrak etanol kulit buah delima terhadap penanda pembentukan dan kualitas tulang pada wanita pasca menopause di peroleh hasil sediaan aman dikonsumsi, berpotensi menghambat peningkatan penanda pembentukan tulang dalam darah dan meningkatkan kualitas tulang wanita pasca menopause. 2

Terdapatnya efektifitas ekstrak kulit buah delima secara topikal terhadap proses pembentukan kembali (*remodelling*) pada fraktur tulang paha pada tikus betina. Hal ini menunjukkan bahwa ekstrak etanol kulit buah delima yang termasuk dalam fitoestrogen berpotensi menurunkan kadar penanda laju perombakan tulang, sehingga memiliki efek perlindungan terhadap kehilangan tulang. (Al-anazi,2011).

Delima juga mengandung senyawa asam elagat yang telah diteliti memiliki aktivitas sebagai Selective Estrogen Receptor Modulators (SERMs).Asam elagat dapat memengaruhi aktivitas subtipe reseptor estrogen ER $\alpha$  dan ER $\beta$ .Aktivitas estrogenic asam elagat bekerja pada ER $\alpha$ , sedangkan aktivitas antiestrogenik bekerja pada ER $\beta$ . Asam elagat memiliki aktivitas estrogenic dengan menginduksi nodul mineralisasi pada sel osteoblast. Kulit buah delima memiliki efek meningkatkan kadar fosfor dan osteoblast pada tikus yang diovariektomi. (Bahtiar A, 2014).

Pada penelitian ini, tikus yang digunakan adalah tikus putih betina, dimana pada tikus betina adanya hormon estrogen. Telah dinyatakan bahwa osteoblast mensintesis osteokalsin yang merupakan protein matrik tulang. Jagtap VR, (2011). Defisiensi estrogen pada tikus betina menurunkan aktivitas osteoblast. Hormon estrogen menghambat kerja osteoklas meresorpsi tulang dan meningkatkan kerja osteoblast, yang mensintesis osteokalsin. (Kini U, 2012).

Peningkatan rerata osteoklasin pada tikus seiring bertambahnya ekstrak kulit buah delima pada hasil penelitian, dimana terlihat bahwa pada Punica 25% dengan rerata 28,6, Punica 50% rerata meningkat menjadi 54,68 dan pada Punica 75% rerata tertinggi yaitu 56,96%, hal ini disebabkan karena selama resorpsi tulang, osteokalsin dilepaskan dari matrik tulang kesirkulasi, sehingga kadar serum osteokalsin meningkat. Peningkatan osteokalsin juga menunjukkan terjadinya peningkatan laju perombakan tulang. (Atalay S, 2012).

Berdasarkan uji LSD kelompok osteoblast terlihat bahwa semua ekstrak kulit buah delima yaitu 25%, 50% dan 75% berbeda signifikan terhadap control negative. Hal ini membuktikan bahwa ekstrak kulit buah delima efektif terhadap pembentukan osteoblast. Hal ini disebabkan adanya kandungan flavonoid pada ekstrak kulit buah delima. Flavonoid merupakan suatu bahan yang mempunyai struktur fenol dengan satu carboni I group. Aktivitas flavonoid kemungkinan disebabkan oleh kemampuannya untuk membentuk kompleks dengan protein ekstra seluler maupun yang terlarut, serta dapat membentuk kompleks dengan dinding sel. (Marjorie, 2006).

Kandungan lain dari ekstrak buah delima terhadap pembentukan osteoblast dan osteoklas adalah terkandung komponen free-radical scavenging, dapat mempercepat penyembuhan luka secara signifikan dan bahwa aktivitas antioksidan dari ekstrak delima memiliki peranan penting dalam pencegahan penyakit yang berhubungan dengan radikal bebas, termasuk proses penuaan, luka dan ulcer (Harmam, 2001). 2

Hasil yang menunjukkan efektifitas ekstrak kulit buah delima secara topikal terhadap proses pembentukan kembali (*remodelling*) pada fraktur tulang paha pada tikus putih *Galur wistar*, sehingga di rekomendasikan kepada kedokteran gigi dan mulut sebagai bahan obat pengganti bahan

kimia, selain mendapatkannya tidak terlalu sulit, ekstrak kulit buah delima juga tidak memiliki efek samping bagi penggunaannya, sehingga aman untuk digunakan sebagai obat.

#### D. PENUTUP KESIMPULAN

Berdasarkan hasil penelitian tentang “efektifitas ekstrak kulit buah delima (*punica granatum*) secara topikal terhadap proses pembentukan kembali (*remodelling*) pada fraktur tulang paha tikus putih *Galur wistar* betina (*rattus novergicus*)” maka dapat disimpulkan sebagai berikut :

1. Pada konsentrasi 75% ekstrak kulit buah delima telah terjadi proses pembentukan kembali/*remodelling* pada tikus putih galur wistar, dimana nilai rerata sel osteoblas yang didapatkan dari kontrol negatif; konsentrasi 25%; 50% dan 75% berturut-turut adalah 14,44; 28,60; 54,68 dan 56,96 sedangkan pada sel osteoklas nilai rerata yang didapatkan dari kontrol negatif; konsentrasi 25%; 50% dan 75% berturut-turut adalah 1,56; 2,84; 2,84 dan 8,64.
2. Ada perbedaan hasil dalam berbagai konsentrasi kandungan ekstrak kulit delima merah (*Punica granatu*) terhadap penyembuhan kembali/ *remodelling* pada fraktur tulang tikus putih *Galur wistar* betina ( $p=0,000<0,05$ )

#### SARAN

Berdasarkan hasil penelitian diatas maka peneliti menyarankan kepada peneliti selanjutnya untuk meneliti tentang pemberian ekstrak kulit buah delima terhadap peningkatan sel lainnya pada proses pembentukan kembali (*remodelling*) pada fraktur tulang paha pada tikus putih *Galurwistar*.

#### E. DAFTAR PUSTAKA

- Adiga S., Tomar P., Rajput R.R. 2010. Effect of Punicagranatum Peel Aqueous Extract on Normal and Dexamethasone Suppressed Wound Healing in Wistar Rats. International Journal of Pharmaceutical Sciences Review and Research.
- Afaq F, Saleem M, Krueger C.G, Reed J.D, Mukhtar H. 2005. Anthocyanin and hydrolysable tannin – Rich pomegranate Fruit Extract Modulates MAPK and NF-kappab. International Journal of Cancer.
- Akbarpour V., Hemmati K., Sharifani M. 2009. Physical and Chemical Properties of Pomegranate (*Punicagranatum*) Fruit in Maturation Stage. American-Eurasian Journal of Agricultural & Environmental Sciences.
- AriefMochammad T.Q.2004. *Pengantar Metodologi Penelitian untuk Ilmu Kesehatan*. Klaten: The Community of Self Help Group Forum (CSGF).
- Al-Anazi AF, Qureshi VF, JavaidKh, Qureshi Sh. Preventive effects of phytoestrogens against postmenopausal osteoporosis as compared to the available therapeutic choices: An overview. J Nat Sci Biol Med. 2011
- Atalay S, Elci A, Kayadibi H, Onder C, Aka. Diagnostic utility of osteocalcin. and alkaline phosphatase for osteoporosis in premenopausal and postmenopausal women. Annals of laboratoriu medicine.2012
- Aviram M, Dornfeld L, Rosenblat M, Volkova N, Kaplan M, Coleman R, Hayek T, Presser D, Fuhrman B. 2008. Pomegranate Juice Cosumption Reduces oxidative Stress, Atherogenic Modifications to LDL and Platelet Aggregation: Studies in Humans and in Atherosclerotic Apolipoprotein E Deficient Mice. American Journal Clinical Nutrition.
- aziad, Ali. 2003. *Monopouse dan Andropouse*. Jakarta :Gramedia Pustaka Utama Jakarta.
- Bahtiar A, Sunam, Razalifha, Qomariah N, Wuyung, Arsianti. Polar Fraction of punica granatumL peel extract increased osteoblast number on ovariectomized rat bone. International Journal of Herbal Medicin.2014
- Busman, Edrizal, MaulidenilGebi Winanda. 2016. Oral Biologi, FKG universitas Baiturrahmah, Orthodonti, FKG universitas Baiturrahmah. Jurnal Menara Ilmu. Vol.XJilid No.70.
- Boyle WJ, Simonet WS, Lacey DL. 2003. Osteoclast differentiation and activation.
- Clarke, B. 2008. *Normal Bone Anantomy and Physiology*.Clinical Journal of the American Society of Nephrology.

- Cerda, B., Ceron. J.J., Tomas-Barberan, F.A., Espin, J.C., 2003. Repeated Oral Administration of High Doses of The promegnate Ellagitannin Punicalagin to Rats For 37 Day Is Not Toxic.
- Costa, A.L.D., Silva, M.A.C.N.D, Brito, L.M.O., Nascimento, A.C.B., Barbosa, Maria D.C.L.B., et al. 2015. *Osteoporosis in primary care: an opportunity to approach risk factors*. Revista Brasileira De Reumatologia.
- C. Pearce, Evelyn.2015. *Anatomidan Fisiologi Untuk Paramedis*. Jakarta: PT Gramedia Pustaka Utama.
- Dalimartha, S.2007. *Atlas Tumbuhan Obat Indonesia*. Jilid 3 Jakarta :Puspa Swara.
- Darmawan, A., Sundowo, A., Fajriah, S., Artanti, N. 2004. Uji Aktivitas Antioksi dan dan Toksisitas Ekstrak Metanol Beberapa Jenis Benalu. Pusat Penelitian Kimia Lembaga Ilmu Pengetahuan Indonesia Kawasan PUSPIPTEK, Serpong Tangerang.
- Dankworth, F., Karabul, N., Posa, A., Hanisch, F. 2014. *Risk factors for osteoporosis, falls and fractures in hereditary myopathies and sporadic inclusion body myositis A cross sectional survey*. Molecular Genetic and Metabolism Report
- David, Reid M. 2011. *Handbook of Osteoporosis*. Dalam : D.W. Stovall penyunt. Osteoporosis : Diagnosis and Management. USA : John Wiley & Sons, Ltd.
- Derek S, Kalangi SJR, Wangko S. 2007. Kerja osteoklas pada perombakan tulang. BIK Biomed.
- Djuwita I, Pratiwi IA, Winarto A, Sabri M. 2012. Proliferasi dan diferensiasi sel tulang tikus dalam medium kultur in vitro mengandung ekstrak *cissus quadrangula* batang salisb (sipatah-patah).
- Duke, J.A. 2010. *List of chemical of Acalypha indica Linn. In : Phytochemical and Ethnobotanical*
- Fernandez, I, M.A.A. Grasia, M.C.Pingarron, and L.B. Jerez. 2006. Physiological bases of bone regeneration II. The remodeling process.
- Franciccus, W. P. 2014. Efek Aplikasi Human Laktoferin Topikal Terhadap Proses Penyembuhan Defek Tulang Yogyakarta. Universitas Gadjah Mada. *Tesis*.
- Fitrya, Lenny Anwar dan Fitriya Sari, 2009, *Identifikasi Flavonoid dari Buah Tumbuhan Mempelas*, Jurnal Penelitian Sains.
- Gallager, J.C.&Tella, S.H. 2013. *Controversis in Osteoporosis Management: Antiresorptive Therapy for Preventing Bone Loss: When to Use One or Two Antiresorptive Agents?*. Clinical Obstetrics And Gynecology.
- Ganes, D. P. 2010. *Pengaruh Pemberian Ekstrak Kulit Buah Delima Merah (Punica Granatum. L) Terhadap Jumlah Sel Spermatid dan Diameter Tubulus Seminiferus Tikus Putih (Ratus Novergicus) Yang Terpapar Gelombang Elektromagnetik Ponsel*. Universitas Sebelas Maret. Surakarta. *Skripsi*
- Ganiswama, G.S. 1995. *Farmakologi dan Terapi*. Edisi 4 Jakarta : Balai Penerbit FKUI.
- Geusens, Piet & Sambrook, P.N. 2004 Chapter 1 : *Normal Skeletal Structure and Function* . Dalam : P. Geusens penyunt. *Osteoporosis in Clinical Practive : a Practical Guide for Diagnosis and Treatment*. 2<sup>nd</sup> ed. Australia : Springer – Verlag London Ltd.
- Gustilo, R. B., Merkow, R. L dan Templeman D. 2009. *The management of open fractures*. J Bone Joint Surgery.
- Harmam D., 2001. Aging : Overview. Ann. N. Y. Acad. Sci.
- Hill, P.A and M. Orth. 1998. Bone remodeling. British Journal of Orthodontic
- Http// Tumbuhan Delima Merah. Sumber: [albakri88.wordpress.com](http://albakri88.wordpress.com) januari 2014
- Indriati, W. 2006. *Osteologi*. Jakarta : Buku Kedokteran EGC.
- Internasional Osteoporosis Foundation. *Introduction to Bone Biology :All About Your Bone*. In : [www.iofbonehealth.org](http://www.iofbonehealth.org). Diambil pada tanggal 11/01/2016
- Irianto, Kus. 2004. *Struktur dan Fungsi Tubuh Manusia Untuk Paramedis*. Yrama Widya: Bandung.
- Ismail T., Piero S., Saeed A. 2012. Pomegranate Peel and Fruit Extracts: A Review of Potential Anti-inflammatory and Anti-infective Effects. Journal of Ethnopharmacology vol. 143, p: 397–405.

- Jayanti, T. 2013. Uji Toksisitas Ekstrak Buah Delima (*Punica Granatum*) Pada Kultur Sel Fibroblas BHK-21. Surabaya. Universitas Airlangga. Skripsi.
- Joy Bauers Food Cures. 2012. *Delima Menjaga Dinding Arteri Dari Tumpukan / Simpanan Lemak*. Jakarta. PT Elex Media Komputindo
- Junqueira LC, Carneiro J.2005. *Basic Histology : Text and Atlas*.Ed.11. Poule; Mc Graw-Hill Medical.
- Kementerian Kesehatan RI. 2012 .Kemenkes RI Ajak Masyarakat lakukan Pencegahan Osteoporosis. Diakses pada tanggal 2 Februari 2016
- Khairunnisa, D. 2011. Uji Aktivitas Penyembuhan Luka Dari Ekstrak Calyx Rosela (*Hibiscus Sabdariffa* Linn) Pada Mencit. Padang. Universitas Andalas. *Skripsi*.
- Kholifa, M. 2010. Pengaruh Konsentrasi Ekstrak Etanol Buah Delima (*Punicagranatum*) Terhadap Peningkatan Apoptosis Sel Kanker Lidah Manusia Sp-C1 *In Vitro*. Fakultas Kedokteran Universitas Muhammadiyah Sukarta. Biomedika, Vol 2 No. 2 Agustus 2010.*Jurnal*.
- Kierzenbaum AL. 2002. *Histology and Cell Biology: An Introduction to Pathology*. St Louis : Mosby. Inc An Affiliate of Elsevier.
- Kini U, Nandeesh BN. *Physiology of bone formation, remodeling, and metabolism*. Springer, Verlag Berlin Heidelberg. 2012.
- Larrosa M., Gronzalez-Sarrias A., Garcia-Conesa M.T., Tomas-Barberan F.A. Epin J.C. 2006. Urolithins, Ellagic Acid Derived Metabolites Produced by Human Colonic Microflora. Exhibit Ekstrogonic and Antiestrogonic Activities.
- Leeson, dkk. 2002. *Buku Ajar Histologi Edisi*. Jakarta: EGC. Hal: 138,152,153.
- Lesson RC, Leeson TS, Paparo AA. 1996. *Buku ajar gistologi.Ed.7. Tambajong et al*. Editor. Jakarta. Terjemahan dari: *Textbook of Histology*.
- Lian JB, Stein GS. 1996. Osteoblast biology. Didalam :*Osteoporosis*. Maraus R, Fieldman D, Kelsey J, Editors. San Diego: Academic Pr.Inc.
- Lu J., Yuan Q. 2008. A New Method ForEllagic Acid Production From Pomegranate Husk. *Journal of Food Process Engineering*.
- Mahmudati, N. 2008. Kajian Biologi Molekuler Peran Estrogen. Fitoestrogen Pada Metabolisme Tulang Usia Menopause. *Seminar Nasional VIII Pendidikan Biologi*.
- Marjorie Murphy Cowan. Plant Products as Antibakteri dari tanaman. (online) (<http://www.pioneerherbs.com/punica-granatum.htm>, diakses tanggal 12 April 2006)
- Melanie S, Laurent Leotoing, Veronique Coxam. 2015. *Ekstrak kulit delima mencegah tulang keropos dalam model preclinical osteoporosis dan merangsang diferensiasi osteoblastik di in vitro*.
- Meyer U, Wiesman HP. 2006. *Bone and Cartilage Engineering*. Heidelberg: Spinger.
- Muliani, K, N, M., Tirtayasa, K. 2014. Pemberian Kalsium Laktat dan Berenang Meningkatkan Osteoblast pada Epiphysis Tulang radius Veteriner. *JurnalVeteriner*.
- Muntha, M. 2001. Teknik Pembuatan Preparat Histopatologi Dari Jaringan Hewan Dengan Pewarnaan Hematoksilin dan Eosin. Balai Penelitian Veteriner. *Jurnal Temu Teknis Fungsional Non Peneliti*.
- National Institute of health. 2015. *Osteoporosis and Related Bone Disease*. In : [www. niams. nih. gov](http://www.niams.nih.gov). diambil pada tanggal 12/01/2016
- Oci Y.M. & Kurnia Kumala Dewi. 2017. *Khasiat Ajaib Delima* .Jakarta:Tim Padi
- O'Connell, M. Beth & Vondracek, S.2008. Chapter 93 :*Osteoporosis and Other Metabolic Disease*. Dalam : J.T. Di piropenyunt. *Pharmacotherapy :A Pathophysiologic Approach*. 7<sup>th</sup> ed. US : The McGraw-Hill Companies, Inc.
- Orwoll, E.S. 2003.Toward an expanded understanding of the role of the periosteum in skeletal healt.
- Ott SM. 2002. *Osteoporosis and bone physiology*. *J Am Medic*.
- Prasetya, Hamid Subagja.2013.*Saktinya Buah Naga & Delima Tangkal Penyakit-Penyakit Mematikan*. Jagakarsa : FlashBooks..
- Putro, G, A. 2011. Studi Pemberian Tepung Tulang Ikan Tuna Madidhang (*Thunnus albacores*) Terhadap Kadar Kalsium Tulang dan Gambaran Histopatologi Tulang Mandibula

- Pada Tikus Putih (*Rattus Norvegicus*) Model Ovariektomi. *Jurnal. Program Kedokteran Hewan Universitas Brawijaya*.
- Rusmalita Pebriana Sari, Juheini Amin, Santi Purna Sari. 2010. Uji Efek antiartitis Ekstra Etanol 80% Kulit Buah Delima Merah (*Punica Granatum L.*) Terhadap Udem Pada Telapak Kaki Tikus. *Majalah Ilmu Kefarmasian*, Vol. VII, No. 1 p: 34-48
- Scalon VC, Sanders T. 2007. *Essentials of Anatomy and Physiology*. Ed. 5. Philadelphia: F. A. Davis Comp.
- Seeman, E. 2003. The structural and biochemical basis of the gain and loss of bone strength in women and men. *Endocrinol Metab. Clin. Orth. Am.*
- Seeram N.P., Schulman R.N. Heber D. 2006. *Pomegranate : Ancient Roots to Modern Medicine*. USA: Taylor and Francis Group.
- Smeltzer S. C., Bare B. G. 2002. *Keperawatan Medikal Bedah Brunner dan Suddarth*. Penerjemah : Andry Hartanto, H. Y. Kuncara, Elyna S.L.S., dan Agung Waluyo. Jakarta : EGC.
- Simon, Schuster. 2003. *Handbook of Anatomy and Physiology*.
- Smeltzer, S. C., Bare, B. G., 2001, "Buku Ajar Keperawatan Medikal-Bedah Brunner & Suddarth. Vol. 2.E/8", EGC, Jakarta.
- Subagja Hamid P. 2013. *Sakitnya Buah Naga & Delima Tangkal Penyakit-penyakit Mematikan*.
- Subowo. 2006. *Histologi Tulang*. FKG Unpad
- Sugianto dan Lidyawati, N. 2011, *Pemberian Jus Delima Merah (Punica granatum) dapat Meningkatkan Kadar Glutasi Peroksidase Darah Pada Mencit dengan Aktifitas Fisik Maksimal*. Tesis : Program Magister, Program Studi Ilmu Biomedik, Program Pasca Sarjana. Denpasar : Universitas Udayana. .
- Tortora GJ, Derrickson B. 2009. *Principles of Anatomy and Physiology*. Hoboken: John Wiley & Sons, Inc.
- Walsh, J. 2014. *Normal Bone Physiology, Remodelling And Its Hormonal Regulation*. Basic Science : Elsevier Ltd.
- Wiryanan, I.A.I. 2009. Ekstrak Biji Klabat Menurunkan Jumlah Sel Spermatozoa Pada Kelinci. *Jurnal Veteriner*.

# EFEKTIFITAS EKSTRAK KULIT BUAH DELIMA (PUNICAGRANATUM) SECARA TOPIKAL TERHADAP PROSES PEMBENTUKAN KEMBALI (REMODELLING) PADA FRAKTUR TULANG PAHA TIKUS PUTIH GALUR WISTAR BETINA (RATTUSNORVEGICUS)

## ORIGINALITY REPORT

10%

SIMILARITY INDEX

10%

INTERNET SOURCES

0%

PUBLICATIONS

5%

STUDENT PAPERS

## PRIMARY SOURCES

1

[media.neliti.com](http://media.neliti.com)

Internet Source

5%

2

[repository.radenintan.ac.id](http://repository.radenintan.ac.id)

Internet Source

5%

Exclude quotes On

Exclude matches < 250 words

Exclude bibliography On