

## MEKANISME KERJA OSTEOLAS SAAT PENYEMBUHAN LUKA PASCA PENCABUTAN GIGI PADA PASIEN OSTEOPOROSIS (*SCOPING REVIEW*)

**EDRIZAL, RAHMI PUTRI YENI SEPRINA**

Fakultas Kedokteran Gigi Universitas Baiturrahmah

**Abstract:** *One of the most common dental procedures is tooth extraction. In carrying out the tooth extraction procedure, you will find several health problems, one of which is osteoporosis. Osteoporosis is a systemic bone disorder characterized by low bone mass characteristics, and there is damage to the micro-architecture of bone tissue. affect bone strength and increase the risk of bone loss. Osteoporosis is characterized by the presence of low bone mass which triggers bone fragility and increases the incidence of bone fracture. The aim of this scoping review is to find out how osteoblasts work in healing post-tooth extraction wounds in osteoporosis patients. The method in this research is using literature study method. The data was conducted through database searches of PubMed, scientist direct, and Google Scholar. The results of this scoping review are osteoblasts in bone healing after tooth extraction in osteoporosis patients who have slower than normal healing. The conclusion of this scoping review is that the healing of osteoporosis patients who underwent tooth extraction experienced a different healing from the restoration of normal tooth loss, because osteoporosis sufferers experience mineralization which causes the alveolar bone healing process to be hampered.*

**Keywords:** *Osteoblasts, Bone Haeling, Tooth Extraction, Osteoporosis.*

**Abstrak:** Salah satu tindakan kedokteran gigi yang sering dilakukan adalah pencabutan gigi. Dalam melakukan tindakan pencabutan gigi akan dijumpai beberapa masalah kesehatan salah satunya osteoporosis. Osteoporosis merupakan suatu gangguan pada tulang secara sistemik yang ditandai dengan karakteristik massa tulang yang rendah, terjadi kerusakan mikro-arsitektur jaringan tulang yang mempengaruhi kekuatan tulang dan meningkatkan resiko keropos tulang. Osteoporosis ditandai dengan adanya massa tulang yang rendah yang memicu kerapuhan tulang dan meningkatkan kejadian fraktur tulang. Tujuan dari *scoping review* ini untuk mengetahui bagaimanakah mekanisme kerja osteoblas saat penyembuhan luka pasca pencabutan gigi pada pasien osteoporosis. Metode dalam penelitian ini menggunakan metode studi pustaka. Data dilakukan melalui pencarian database *PubMed, Scient direct,* dan *Google Scholar.* Hasil dari *scoping review* ini ialah osteoblas pada penyembuhan tulang pasca pencabutan gigi pada pasien osteoporosis mengalami penyembuhan lambat dari normalnya . Kesimpulan dari *scoping review* ini adalah penyembuhan pasien osteoporosis yang melakukan pencabutan gigi mengalami penyembuhan yang berbeda dengan penyembuhan pencabutan gigi normal, karena penderita osteoporosis mengalami penurunan proses mineralisasi yang menyebabkan tertundanya proses penyembuhab tulang alveolar.

**Kata Kunci:** *Osteoblasts, Bone Haeling, Tooth Extraction, Osteoporosis.*

### A. Pendahuluan

Osteoporosis merupakan suatu kondisi yang ditandai dengan penurunan kepadatan tulang, kekuatan tulang yang mengakibatkan tulang menjadi rapuh. *World Health Organization (WHO)*, osteoporosis adalah penyakit tulang sistemik yang ditandai dengan rendahnya densitas mineral tulang atau *Bone Mineral Density (BMD)*,

perubahan mikro arsitektural jaringan tulang dan akan berlanjut dengan kerapuhan dan kepatahan tulang (Edith Rieuwpassa, 2007; Partan, 2013). Grynepas (2002) menyatakan bahwa berkurangnya densitas tulang sebesar 2,6% menyebabkan kekuatan tulang dalam menahan beban berkurang sebesar 20%, berkurangnya densitas tulang 35%-40% pada kelompok usia 20-80 tahun akan menyebabkan berkurangnya kekuatan tulang dalam menahan beban sebesar 60-65% (Kusdhany *et al.*, 2004).

Kasus osteoporosis sebagian besar terjadi pada perempuan pascamenopause karena pengaruh produksi hormone estrogen yang berperan besar dalam pertumbuhan dan perbaikan tulang. *International Osteoporosis Foundation* (IOF) dalam (Kemenkes, 2015) mengungkapkan bahwa 1 dari 4 perempuan Indonesia dengan rentang usia 50-80 tahun memiliki resiko terkena osteoporosis, selain itu resiko osteoporosis perempuan dan laki-laki di Indonesia memiliki rasio 4:1. Osteoporosis salah satu penyakit yang harus diperhatikan dalam melakukan pencabutan gigi, karena berpengaruh dengan penurunan kepadatan tulang alveolar dan kehilangan tulang alveolar. Pencabutan gigi akan meninggalkan bekas luka pada jaringan sekitar soket, seperti halnya pada luka lain, luka yang terjadi pasca pencabutan gigi akan mengalami proses penyembuhan.

Penyembuhan pasca pencabutan gigi melibatkan jaringan lunak dan keras dimana terdapat 3 fase yaitu fase inflamasi, fase proliferasi dan fase remodeling. Tahap awal inflamasi berlangsung sejak awal terjadinya luka sampai kira-kira hari ke-lima, pada fase ini melibatkan respons seluler dan vaskular. Respon vaskular meliputi vasokonstriksi dan vasodilatasi pembuluh darah sedangkan pada respon seluler terjadi fagositosis dan pemusnahan dari bakteri dan debris (Sugiaman, 2011). Fase proliferasi yang berlangsung mulai hari 3-14, pada fase ini terjadi angiogenesis yang ditandai dengan migrasi fibroblas dan pembentukan kapiler. Proses selanjutnya pembentukan jaringan granulasi dan epitelisasi (Yahya *et al.*, 2021). Fase remodeling merupakan fase terakhir yang berlangsung pada hari 8-21 dan terjadi deposisi kolagen. Pada tahap ini osteoklas dan osteoblas merupakan sel yang sangat berperan dalam remodeling tulang.

Sel osteoblas adalah sel pembentuk tulang yang berkembang dan berperan dalam pengaturan metabolisme tulang, termasuk tulang alveolar yang menyangga gigi. Selama deposisi aktif dari matriks baru, mereka tersusun sebagai lapis epiteloid sel-sel kuboid atau kolumnar pada permukaan tulang. Inti sel osteoblas biasanya terletak pada ujung sel paling jauh dari permukaan tulang. Sitoplasmanya sangat basofilik dan sebuah kompleks Golgi tampak mencolok sebagai daerah lebih pucat antara inti dan dasar sel. Pada mikroskop elektronik, sel osteoblas memiliki struktur yang diharapkan dari sel yang aktif menghasilkan protein. Retikulum endoplasmanya yang luas ditaburi ribosom dan banyak ribosom bebas terdapat dalam sitoplasma (Koraag *et al.*, 2015).

Penelitian yang dilakukan (Taguchi *et al.*, 1995) menyimpulkan bahwa osteoporosis pada bagian tubuh lain berhubungan dengan tanda-tanda didalam mulut, antara lain berupa resorpsi tulang alveolar, berkurangnya ketebalan korteks mandibula dan hilangnya sejumlah gigi. Defisiensi estrogen dan osteoporosis dibuktikan oleh (Payne *et al.*, 1999) sebagai faktor resiko berkurangnya densitas tulang alveolar. Mengingat aspek-aspek di atas peneliti ingin mengetahui mekanisme kerja osteoblas saat penyembuhan luka pasca pencabutan gigi pada pasien osteoporosis. Tujuan penulisan dengan *scoping review* ini adalah untuk mengetahui bagaimanakah mekanisme kerja osteoblas saat penyembuhan luka pasca pencabutan gigi pada pasien osteoporosis.

## B. Metodologi Penelitian

Metode yang digunakan ialah *scoping review*, dalam menyusun *scoping review* terdapat beberapa tahapan yang harus peneliti lakukan (Nurhamsyah *et al.*,2018). Tahapan ini mengacu pada (Arksey & O'Malley,2005) mengenai kerangka kerja penyusunan *scoping review* yang kemudian dimodifikasi oleh (Levac *et al.*,2010). Adapun tahapannya yaitu :1) mengidentifikasi pertanyaan penelitian yang disesuaikan dengan tujuan penelitian, 2) mengidentifikasi sumber literatur yang relevan melalui berbagai sumber, 3) seleksi literatur yang relevan melalui berbagai sumber, 4) melakukan pemetaan dan mengumpulkan literatur yang digunakan, 5) menyusun dan melaporkan hasil analisis literatur yang telah dipilih, 6) konsultasi kepada pihak kompeten. Identifikasi Pertanyaan Penelitian. Pada tahap ini peneliti melakukan identifikasi mengenai pertanyaan penelitian untuk digunakan sebagai acuan dalam pencarian artikel, oleh karena itu berdasarkan topik *scoping review* ini maka pertanyaan yang diajukan harus berkaitan dengan mekanisme kerja osteoblas pada penyembuhan luka pasca pencabutan gigi. Identifikasi Sumber Literatur yang Relevan. Sumber informasi yang digunakan adalah *bibliographic searching* dan *grey literature*. *Bibliographic searching* adalah pencarian artikel melalui database digital/elektronik. *Database* elektronik yang digunakan *literature* adalah jenis dokumen yang meliputi laporan, *conference abstracts* atau *proceedings*, disertasi, dan *white papers*. Strategi Pencarian. Kata kunci yang dipakai ialah *osteoblast, wound healing, tooth extraction, osteoporosis* dengan kombinasi AND/OR

Database	Keyword dan Query
Pubmed	Keywords: <i>osteoblast, wound healing, tooth extraction, osteoporosis</i> Query : <i>osteoblast AND wound healing AND tooth extraction AND osteoporosis</i>
Science Direct	Keywords: <i>osteoblast, wound healing, tooth extraction, osteoporosis</i> Query : <i>osteoblast AND wound healing AND tooth extraction AND osteoporosis</i>
Google Scholar	Kata kunci : <i>osteoblas, penyembuhan luka, pencabutan gigi, osteoporosis</i> Query : <i>osteoblas AND penyembuhan luka AND pencabutan gigi AND osteoporosi</i>

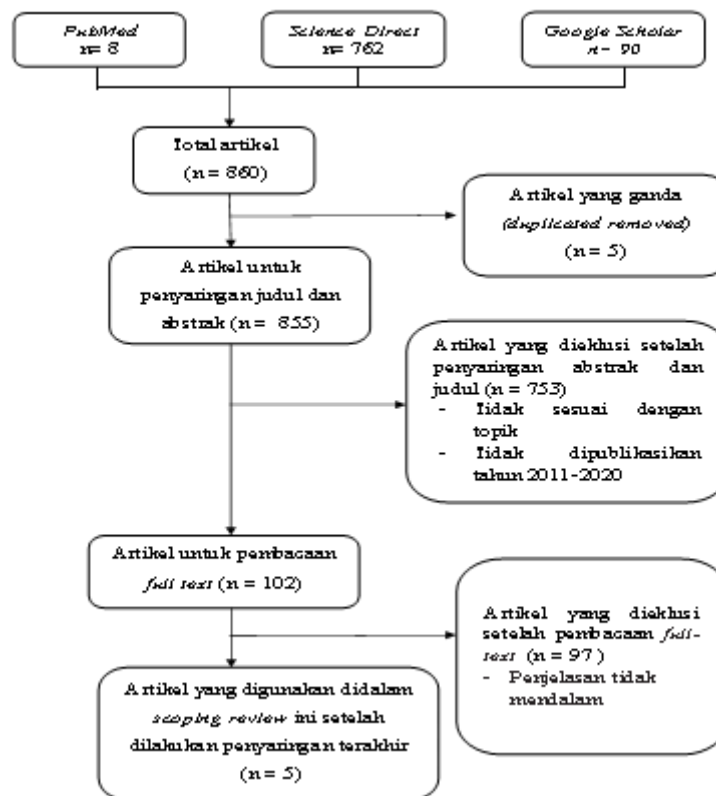
Tabel 1. Final *Keyword* dan *Query*

Proses Seleksi Artikel. Proses seleksi artikel pada tahap ini dibagi menjadi 2 tahap. Tahap pertama artikel yang didapat akan dipilih sesuai dengan kriteria inklusi dan eksklusif. Tahap kedua literatur yang telah lolos tahap pertama akan direview. Kriteria artikel. Kriteria inklusi artikel yang digunakan dalam *scoping review* ini adalah artikel yang mencakup topik mekanisme kerja osteoblas saat penyembuhan luka pasca pencabutan gigi pada pasien osteoporosis. Artikel yang digunakan berbahasa Indonesia dan Inggris yang dipublikasikan pada tahun 2011-2020, yang tersedia dalam bentuk *abstract* dan *full text* yang dapat diakses serta artikel dengan penelitian Indonesia dan Inggris. Kriteria eksklusif artikel pada *scoping review* ini adalah artikel yang ganda, artikel penyaringan abstrak dan judul, dan artikel dengan penyaringan *full-text*. Ekstraksi Data. Ekstraksi data adalah hasil pencarian keyword di Pubmed, Science

Direct, dan Google scholar telah terkumpul beberapa buah artikel dan daftar dari semua artikel tersebut dimasukkan kedalam tabel excel. Kemudian artikel disaring sesuai dengan kriteria inklusi dan eksklusi, jadi tersisa beberapa artikel terdahulu yang relevan dengan penulisan ini. Menyusun dan Melaporkan Hasil Analisis Scoping Review. Pada tahap ini, peneliti melakukan analisis, merangkum dan menyusun literatur yang dipilih lalu melaporkan hasilnya dalam hasil dan pembahasan. Konsultasi Kepada Pihak Kompeten. Konsultasi merupakan tahap akhir dalam penyusunan scoping review. Pada tahap ini, peneliti melakukan konsultasi kepada ahli dibidangnya untuk memberikan saran dan masukan mulai dari pemilihan literature, proses, pencarian, hingga penyelesaian penyusunan scoping review ini.

### **C. Hasil dan Pembahasan**

Hasil seleksi sumber bukti yang didapat adalah 5 artikel. Proses seleksi artikel terdiri dari beberapa tahap. Tahap pertama melakukan pencarian artikel melalui *database Pubmed*, *Science direct*, dan *Google scholar* dengan menggunakan *keyword* dan *query* yang telah ditentukan. Dari proses pencarian tersebut didapatkan 8 artikel *Pubmed*, 762 artikel dari *Science direct*, dan 90 artikel dari *Google scholar*. Total keseluruhan artikel dari ketiga database sebanyak 860 artikel . Tahap kedua seluruh artikel dilakukan penyaringan duplikasi diperoleh 5 artikel ganda, proses seleksi artikel dilakukan menggunakan software yaitu *mendelay*. Hasil dari penyaringan duplikasi tersisa 855 artikel. Tahap ketiga dilakukan penyaringan kembali dengan menyaring judul dan abstrak yang sesuai dengan kriteria inklusi dan eksklusi, dari penyaringan tersebut diperoleh 753 artikel yang dikeluarkan. Hasil dari penyaringan judul dan abstrak yang sesuai dengan kriteria inklusi dan eksklusi tersisa 102 artikel. Tahap keempat dilakukan penyaringannya kembali dengan membaca *full-text*. Setelah penyaringan *full text* diperoleh 97 artikel tidak relavan dan penjelasan tidak mendalam sesuai dengan topik *scoping review*. Hasil dari penyaringan *full-text* tersisa 5 artikel yang relevan.



Gambar 1. Proses Hasil Seleksi Artikel

## 1. Karakteristik Sumber Bukti

Karakteristik sumber bukti merupakan data pada artikel yang masuk dalam kriteria inklusi diurutkan didalam tabel. Artikel yang masuk dalam kriteria inklusi pada scoping review ini ditemukan sebanyak 5 artikel. Karakteristik dari 5 artikel yang telah diidentifikasi, yaitu berdasarkan tahun publikasi dalam kurun waktu 10 tahun terakhir. Ditemukan 2 artikel pada tahun 2011-2015 dengan persentase 40% dan 3 artikel pada tahun 2016-2020 dengan persentase 60%. Berdasarkan lokasi penelitian terdapat 2 artikel dibuat di Amerika dengan persentase 40%, 20% artikel dibuat di Brazil, 20% artikel dibuat di Jepang, 20% artikel dibuat di Turki. Berdasarkan bahasa 100% artikel menggunakan bahasa Inggris,

Metode penelitian dari setiap artikel yang akan di review yaitu metode penelitian eksperimen dengan persentase 80% dan laporan kasus 20%. Berdasarkan tipe publikasi, semuanya artikel jurnal dengan persentase 100%.

Karakteristik Artikel	Jumlah Artikel (n=5)	Persentase
<b>Tahun Publikasi :</b>		
1) 2011-2015	2	40 %
2) 2016-2020	3	60 %
<b>Lokasi Penelitian :</b>		
1. Amerika	2	40 %
2. Brazil	1	20 %
3. Jepang	1	20 %
4. Turki	1	20 %
<b>Bahasa :</b>		
Inggris	5	100 %
<b>Metode Penelitian :</b>		
1. Eksperimen	4	80 %
2. Laporan kasus	1	20 %
<b>Tipe Publikasi :</b>		
Artikel jurnal	5	100 %

Tabel 2. Karakteristik Sumber Bukti

## 2. Hasil dari Setiap Sumber Bukti

No	Metode Penelitian	Nama Peneliti, tahun	Hasil
1	Eksperimen	(Shudo et al., 2018)	1. Sebanyak 274 gigi dicabut. Terapi bifosfonat oral jangka panjang selama > 5 tahun secara signifikan menunda penyembuhan soket ekstraksi dibandingkan dengan pemberian selama < 5 tahun
2	Laporan kasus	(Bayram & Alaaddinoglu, 2011)	1. Gigi M2 pasien dicabut 20 tahun lalu, dan telah mengakibatkan penurunan tulang alveolar setelah melakukan pencabutan gigi. 2. Selain itu, rendah, atau hilangnya tekanan mekanis pada tulang mempercepat resorpsi tulang (osteoklas) dan setelah itu akan terjadi pembentukan tulang yang dilakukan osteoblas, yang nantinya akan mengalami kehilangan tulang. Ini disebut osteoporosis
3	Eksperimen	(Chen et al., 2018)	1. Penyembuhan tulang pada sampel darah sehat setelah dilakukan pencabutan gigi menunjukkan penyembuhan perbaikan tulang yang cepat 2. Sedangkan sampel pada osteoporosis setelah dilakukan pencabutan gigi menunjukkan penyembuhan perbaikan tulang yang membutuhkan waktu yang lama
4	Eksperimen	(Kuroshima et al., 2018)	1. Osteoporosis terkait bifosfonat menggunakan terapi CY (siklofosamid) menunda

			<p>penyembuhan luka tulang dengan cara yang bergantung pada dosis,</p> <p>2.Terapi kombinasi CY/ZA secara umum menginduksi lesi mirip BRONJ dengan cara yang bergantung pada dosis CY dengan menghambat penyembuhan luka tulang dan jaringan lunak setelah pencabutan gigi</p> <p>3.Pada tulang panjang, 100 mg/kg monoterapi CY setiap hari selama 7 hari secara negatif mempengaruhi osteoblas dan osteoklas, mengakibatkan osteoporosis. Telah dibuktikan bahwa 20 mg/kg injeksi CY mingguan selama &gt; 5 minggu secara signifikan menurunkan jumlah osteoblas dan osteoklas dengan pengeroposan tulang pada kondilus dibular ratman.</p>
5	Eksperimen	(Mavi Hocaoglu, 2020)	<p>&amp; 1.Pemberian ZA (amino-bifosfonat) meningkatkan penyembuhan luka dini dan ketahanan terhadap fraktur mandibula pada tikus.</p> <p>2.BMP (bone morphogenetic protein ) menyebabkan migrasi dan transformasi sel mesenkim yang tidak berdiferensiasi menjadi osteoblas setelah aktivasi melalui kemotaksis, penyimpanan matriks tulang, mineralisasi matriks tulang yang baru disimpan dan diferensiasi sumsum tulang ketika mereka ditanamkan dengan transporter yang sesuai.</p>

Tabel 3. Hasil Karakteristik Sumber Bukti

### 3. Sintesis Hasil

Hasil peneliti terdahulu didapat bahwa pasien osteoporosis yang melakukan pencabutan akan mempengaruhi proses penyembuhan tulang alveolarnya. Secara keseluruhan dari hasil peneliti mengatakan bahwa pasien osteoporosis mengalami penyembuhan yang lama dibandingkan dengan penyembuhan luka pada normalnya. Penelitian yang dilakukan (Shudo et al., 2018) tentang jangka panjang bifosfonat oral menunda penyembuhan setelah pencabutan gigi menyatakan pasien yang menerima bifosfonat dianggap sebagai faktor risiko osteonekrosis rahang (ONJ). Hasilnya sebanyak 274 gigi dicabut, terapi bifosfonat oral jangka panjang selama > 5 tahun secara signifikan menunda penyembuhan soket ekstraksi dibandingkan dengan pemberian selama < 5 tahun, namun ONJ tidak berkembang di grup mana pun bahkan ketika pencabutan gigi dilakukan dengan melanjutkan terapi bifosfonat oral.

Berdasarkan penelitian yang dilakukan (Bayram & Alaaddinoglu, 2011) menyatakan bahwa osteoporosis ditandai dengan penurunan massa dan kekuatan tulang. Estrogen memainkan peran penting dalam regulasi pergantian tulang pada tulang dewasa. Defisiensi estrogen dikaitkan dengan penghambatan diferensiasi osteoblas, menginduksi keropos tulang *cancellous* dan kortikal. Gigi M2 pasien

dicabut 20 tahun lalu, dan telah mengakibatkan penurunan tulang alveolar setelah melakukan pencabutan gigi, selain itu rendah, atau hilangnya tekanan mekanis pada tulang mempercepat penghambatan tulang (osteoklas) dan setelah itu akan terjadi pembentukan tulang yang dilakukan osteoblas, yang nantinya akan mengalami kehilangan tulang. Chen *et al.*, 2018 dalam penelitiannya tentang osteoporosis menunda perbaikan tulang alveolar dengan menggunakan 48 tikus betina berumur 6 minggu (muda) dan 5 ekor tikus betina berumur 12 lalu dilakukan dengan 3 operasi : ovariektomi (OVX), pencabutan gigi, dan osteotomi yang akan akan dibandingkan dengan kontrol sesuai dengan usia. Hasilnya OVX yang diinduksi osteoporosis mempengaruhi tulang panjang dan tulang alveolar. Tikus OVX secara signifikan lebih lambat penyembuhan soket ekstraksi.

Kuroshima *et al.*, 2018 dalam penelitiannya yang bertujuan untuk mengklarifikasi efek dosis CY (Siklofosfamid) pada penyembuhan soket pencabutan gigi ketika CY digunakan dengan atau tanpa bifosfonat pada mencit. CY dosis rendah (50 mg/kg; CY-L), CY dosis sedang (100 mg/kg; CY-M), CY dosis tinggi (150 mg/kg; CY-H), dan bifosfonat [Zometa (ZA): 0,05 mg/kg] diberikan selama 7 minggu. Setiap dosis CY dan ZA (amino-bifosfonat) kombinasi juga diberikan selama 7 minggu. Hasil dari penelitian ini monoterapi CY menunda penyembuhan luka tulang dengan cara yang bergantung pada dosis, tetapi terapi ini tidak mempengaruhi penyembuhan luka jaringan lunak, pada terapi kombinasi CY/ZA secara umum menginduksi lesi mirip BRONJ dengan cara yang bergantung pada dosis CY dengan menghambat penyembuhan luka tulang dan jaringan lunak setelah pencabutan gigi. Pada tulang panjang, 100 mg/kg monoterapi CY setiap hari selama 7 hari secara negatif mempengaruhi osteoblas dan osteoklas, mengakibatkan osteoporosis. Telah dibuktikan bahwa 20 mg/kg injeksi CY mingguan selama > 5 minggu secara signifikan menurunkan jumlah osteoblas dan osteoklas dengan pengeroposan tulang pada kondilus mandibular.

#### 4. Pembahasan

Berdasarkan hasil pencarian sumber bukti dan melewati seleksi artikel, ini merupakan scoping review pertama tentang mekanisme kerja osteoblas saat penyembuhan luka pasca pencabutan gigi pada pasien osteoporosis. Osteoporosis termasuk penyakit yang perlu diperhatikan oleh para dokter gigi ketika melakukan pencabutan karena penderita osteoporosis sangat rentan untuk mengalami patah tulang. Osteoporosis merupakan penyakit yang mempunyai sifat khas berupa massa tulangnya rendah atau berkurang, disertai gangguan mikro-arsitektur tulang dan penurunan kualitas jaringan tulang, yang dapat menimbulkan kerapuhan tulang (Mart *et al.*, 2019). Patofisiologi osteoporosis berkaitan dengan perubahan kepadatan dan kekuatan tulang akibat ketidakseimbangan pembentukan dan resorpsi tulang. Kepadatan dan kekuatan tulang ini ditentukan oleh aktivitas osteoblas untuk membentuk tulang dan aktivitas osteoklas untuk resorpsi tulang. Ketidakseimbangan proses berupa peningkatan resorpsi hingga melebihi pembentukan tulang dalam jangka panjang akan menyebabkan terjadinya osteoporosis (Dewitt *et al.*, 2014; Drake *et al.*, 2015).

Proses penyembuhan tulang setelah pencabutan gigi akan melibatkan osteoblas sebagai sel utama penghasil matrik tulang. Osteoblas mengatur konsentrasi ion kalsium pada matrik melalui pelepasan kalsium dari intraseluler. Osteoblas juga merupakan sel jaringan tulang yang berperan mensintesis kolagen untuk membentuk osteoid sebagai bahan dasar tulang dan mempunyai fungsi utama mensintesis komponen organik tulang yaitu kolagen dan glikoprotein. Apabila osteoblas sedang



mensintesis matriks tulang bentuknya kuboid dengan sitoplasma basofilik, sedangkan bila aktivitasnya menurun bentuknya menjadi lebih fusiformis dengan sitoplasma yang kurang basofalik. Pada proses remodeling tulang, osteoblas akan mendisagregasi zat interseluler tulang yang mengandung kolagen untuk sintesis serta serat kolagen baru dan membentuk osteoid (Hapsari,2009). Mekanisme kerja osteoblas pada pasien osteoporosis akan mengalami gangguan karena pada pasien osteoporosis akan menghasilkan kematian osteosit (suatu osteoblas yang telah membungkus dirinya dalam tulang) lebih banyak daripada pasien dengan kepadatan tulang normal, semakin besar jumlah tulang mati maka semakin besar tingkat resorpsi tulang (Chen et al., 2018).

Bifosfonat (BPs) salah satu terapi osteoporosis yang saat ini cukup banyak digunakan. Bifosfonat (BPs) ini menghambat pembentukan osteoklas melalui jalur tertentu sehingga terjadi apoptosis osteoklas (kematian sel penghancur tulang), pembentukan dan fungsi osteoklas yang terhambat, dengan demikian tulang hidup lebih lama dari remodeling tulang normal, mineral matriks tulang bertambah sehingga terjadi hipermineralisasi. Tanpa resorpsi tulang, tanpa hormone pertumbuhan seperti *bone morphogenic protein* dan *insulin like growth factor* tulang menjadi tua akan mati. Bifosfonat dengan dosis besar tidak dianjurkan untuk melakukan pencabutan gigi karena akan menyebabkan tulang menjadi nekrosis yang sulit sekali disembuhkan. Mekanisme kerja bifosfonat terhadap osteoblas dengan cara merangsang osteoblas menghasilkan substansi yang dapat menghambat osteoklas dan menurunkan kadar stimulator osteoklas. Beberapa penelitian mendapatkan bahwa bisfosfonat dapat meningkatkan jumlah dan diferensiasi osteoblas, dengan mengurangi aktifitas osteoklas maka pemberian bisfosfonat akan memberikan keseimbangan yang positif pada unit remodeling tulang (Partan, 2013).

Masih sedikit penelitian tentang mekanisme kerja osteoblas saat penyembuhan luka pasca pencabutan gigi pada pasien osteoporosis. Menurut (Bayram & Alaaddinoglu, 2011) menyatakan bahwa osteoporosis ditandai dengan penurunan massa dan kekuatan tulang. Estrogen memainkan peran penting dalam regulasi pergantian tulang pada tulang dewasa. Defisiensi estrogen dikaitkan dengan penghambatan diferensiasi osteoblas, menginduksi keropos tulang *cancellous* dan kortikal. Gigi M2 pasien dicabut 20 tahun lalu, dan telah mengakibatkan penurunan tulang alveolar setelah melakukan pencabutan gigi, selain itu rendah, atau hilangnya tekanan mekanis pada tulang mempercepat penghambatan tulang (osteoklas) dan setelah itu akan terjadi pembentukan tulang yang dilakukan osteoblas, yang nantinya akan mengalami kehilangan tulang. Chen *et al.*,2018 dalam penelitiannya tentang osteoporosis menunda perbaikan tulang alveolar dengan menggunakan 48 tikus betina berumur 6 minggu (muda) dan 5 ekor tikus betina berumur 12 lalu dilakukan dengan 3 operasi : ovariektomi (OVX), pencabutan gigi, dan osteotomi yang akan akan dibandingkan dengan kontrol sesuai dengan usia. Hasilnya OVX yang diinduksi osteoporosis mempengaruhi tulang panjang dan tulang alveolar. Tikus OVX secara signifikan lebih lambat penyembuhan soket ekstraksi.

#### D. Penutup

Berdasarkan hasil *review* dari 5 artikel didapatkan bahwasannya pasien osteoporosis yang melakukan pencabutan gigi mengalami penyembuhan lama dari penyembuhan pencabutan gigi normal, karena penderita osteoporosis akan mengalami penurunan proses mineralisasi yang menyebabkan tertundanya proses penyembuhan tulang alveolar, hal ini disebabkan mekanisme kerja osteoblas berpengaruh terhadap

terjadinya osteoporosis secara seluler yang disebabkan oleh jumlah dan aktivitas sel osteoklas melebihi dari jumlah dan aktivitas sel osteoblas (sel pembentuk tulang), keadaan ini mengakibatkan penurunan masa tulang, lalu pasien osteoporosis yang menggunakan obat bifosfonat dosis tinggi tidak dianjurkan untuk melakukan pencabutan gigi karena bersiko menyebabkan tulang menjadi nekrosis yang sulit sekali disembuhkan.

### Daftar Pustaka

- Arksey, H., & O'Malley, L. (2005). Scoping studies: Towards a methodological framework. *International Journal of Social Research Methodology: Theory and Practice*, 8(1), 19–32. <https://doi.org/10.1080/1364557032000119616>
- Bayram, B., & Alaaddinoglu, E. (2011). Implant-box mandible: Dislocation of an implant into the mandible. *Journal of Oral and Maxillofacial Surgery*, 69(2), 498–501. <https://doi.org/10.1016/j.joms.2010.10.027>
- Chen, C. H., Wang, L., Serdar Tulu, U., Arioka, M., Moghim, M. M., Salmon, B., Chen, C. T., Hoffmann, W., Gilgenbach, J., Brunski, J. B., & Helms, J. A. (2018). An osteopenic/osteoporotic phenotype delays alveolar bone repair. *Bone*, 112, 212–219. <https://doi.org/10.1016/j.bone.2018.04.019>
- Dewitt, D. S., Ph, D., Perez-polo, R., & Hulsebosch, C. (2014). *Secondary Osteoporosis : Pathophysiologi and Management*. 541, 1–52.
- Drake, M. T., Clarke, B. L., & Lewiecki, E. M. (2015). The Pathophysiology and Treatment of Osteoporosis. *Clinical Therapeutics*, 37(8), 1837–1850. <https://doi.org/10.1016/j.clinthera.2015.06.006>
- Edith Rieuwpassa, I. (2007). Hubungan Rendahnya Bone Mineral Density dengan Status Periodontal dan Kehilangan Gigi. *Makassar Dental Journal*.
- Hapsari BC. (2009). Pengaruh Aplikasi DBM (Demineralized Bone Matrix) Terhadap Kepadatan Osteoblas Pada Proses Penyembuhan Luka Irisan Soket Gigi Insisivus Mandibula Kelinci.(online) <https://belindch.wordpress.com/2009/12/07pengaruh-aplikasi-dbdemineralized-bone-matrix-terhadapkepadatan-osteoblas-pada-proses-penyembuhan-luka-irisan-soket-pencabutan-gigi-incisivus-mandibula-kelinci/>. Diakses tanggal 3 agustus 2015.
- Kemenkes, R. (2015). *InfoDatin Pusat Data dan Informasi Kementrian Kesehatan RI*.
- Koraag, J. R., Leman, M. A., & Siagian, K. V. (2015). Efektifitas Perasan Daun Pepaya Terhadap Jumlah Osteoblas Pasca Pencabutan Gigi Pada Tikus Wistar Jantan. 4(4), 40–46.
- Kuroshima, S., Sasaki, M., Nakajima, K., Tamaki, S., Hayano, H., & Sawase, T. (2018). Prevalence of bisphosphonate-related osteonecrosis of the jaw-like lesions is increased in a chemotherapeutic dose-dependent manner in mice. *Bone*, 112(April), 177–186. <https://doi.org/10.1016/j.bone.2018.05.001>
- Kusdhany, M. L. S., Iskandar, H. H., & Rahardjo, T. (2004). Faktor yang berhubungan dengan densitas tulang dan perempuan pasca menopause. In *Jurnal Dentistry Indonesia* (Vol. 11, pp. 8–12).
- Levac, D., Colquhoun, H., & O'Brien, K. K. (2010). Scoping studies: Advancing the methodology. *Implementation Science*, 5(1), 1–9. <https://doi.org/10.1186/1748-5908-5-69>
- Mart, S., Siahaan, C., Keperawatan, J., & Medan, P. N. (2019). Faktor-Faktor Terjadinya Osteoporosis Pada Lansia Di Puskesmas Pancur Batukab. Deli Serdangtahun 2019. *Academia*, 17.
- Mavi, E., & Hocaoglu, P. T. (2020). Effects of a single intravenous dose of zoledronic

- acid on bone healing following tooth extraction in ovariectomized rabbits. *Saudi Dental Journal*. <https://doi.org/10.1016/j.sdentj.2020.03.016>
- Nurhamsyah, D., Trisyani, Y., & Nuraeni, A. (2018). Quality of Life of Patients After Acute Myocardial Infarction: A Scoping Review. *Journal of Nursing Care, 1*(3), 180–191. <https://doi.org/10.24198/jnc.v1i3.18517>
- Partan, R. U. (2013). *Diagnosis dan Penatalaksanaan Osteoporosis* (Vol. 40, Issue 9, pp. 661–673).
- Payne, J. B., Reinhardt, R. A., Nummikoski, P. V., & Patil, K. D. (1999). Longitudinal alveolar bone loss in postmenopausal osteoporotic/osteopenic women. *Osteoporosis International, 10*(1), 34–40. <https://doi.org/10.1007/s001980050191>
- Shudo, A., Kishimoto, H., Takaoka, K., & Noguchi, K. (2018). Long-term oral bisphosphonates delay healing after tooth extraction: a single institutional prospective study. *Osteoporosis International, 29*(10), 2315–2321. <https://doi.org/10.1007/s00198-018-4621-7>
- Sugiaman, V. K. (2011). Peningkatan Penyembuhan Luka di Mukosa Oral Melalui Pemberian Aloe Vera ( Linn .) Secara Topikal Topical. *Maranatha Journal of Medicine and Health, 11*(1), 70–79.
- Taguchi, A., Tanimoto, K., Sueti, Y., Otani, K., & Wada, T. (1995). Oral signs as indicators of possible osteoporosis in elderly women. *Oral Surgery, Oral Medicine, Oral Pathology, Oral Radiology And, 80*(5), 612–616. [https://doi.org/10.1016/S1079-2104\(05\)80158-1](https://doi.org/10.1016/S1079-2104(05)80158-1)
- Yahya, B. H., Chaushu, G., & Hamzani, Y. (2021). Evaluation of Wound Healing Following Surgical Extractions Using the IPR Scale. *International Dental Journal, 71*(2), 133–139. <https://doi.org/10.1111/idj.12622>